(Aus dem Pathologisch-Anatomischen Institut der Universität Zürich
[Direktor: Prof. Dr. med. H. von Meyenburg].)
(Arbeit unter Leitung von P. D. Dr. med. H. U. Zollinger)

Zur Pathologischen Anatomie der Stauungsinduration und der Stauungscirrhose der Leber

Inaugural-Dissertation

zur Erlangung der Doktorwürde der Medizinischen Fakultät
der Universität Zürich

vorgelegt von

Walter Frei

von Orpund (Bern)

Genehmigt auf Antrag von Prof. Dr. med. H. v. Meyenburg

Zürich 1949

VERLAG VON S. KARGER IN BASEL

R. UNIV.
BIBLIOTHEEK
LEIDEN

Sonderdruck aus „Schweiz. Zeitschrift für Pathologie und Bakteriologie“
Vol. XII (1949)

(Aus dem Pathologisch-Anatomischen Institut der Universität Zürich.)

Zur Pathologischen Anatomie der Stauungsinduration und der Stauungscirrhose der Leber.

Von W. FREI.

In bestimmten Fällen können sich für den Pathologen Deutungsschwierigkeiten ergeben, wenn es sich darum handelt, ein Cirrhosebild der Leber histologisch eindeutig der Gruppe der Laennecschen Cirrhose oder derjenigen der Stauungsinduration. bzw. der Stauungscirrhose zuzuweisen. Die Unsicherheiten in der Deutung sind morphologischer, aber auch pathogenetischer und ätiologischer Natur.

In der vorliegenden Arbeit sollen insbesondere die folgenden Probleme untersucht werden:

Handelt es sich bei der Stauungsinduration der Leber histopathologisch um einen einheitlichen Begriff?

Gibt es eine Stauungscirrhose der Leber und inwiefern unterscheidet sie sich histopathologisch, pathogenetisch und ätiologisch von der Laennecschen Form?

Lassen sich Übergänge von der Stauungsinduration zur Stauungscirrhose feststellen und bestehen anamnestische Relationen, welche diese Übergänge pathogenetisch unterbauen?

Pathogenese der Stauungsinduration und der Stauungscirrhose.

I. Material.

Leberpräparate von 28 Fällen von Leberstauung wurden histopathologisch verarbeitet. Zumeist wurden 3 verschiedene Färbungen benützt: Hämalaun-Eosin, van Gieson und Silberfärbung (Retikulum) nach Tibor Pap. Für jeden Fall ist die Krankengeschichte anamnestisch in bezug auf Dauer der Herzinsuffizienz und der Leberstauung, Alkohol und entzündliche Manifestationen (Rheumatismus, Tuberkulose) berücksichtigt. Die Fälle sind heterogen gewählt, sowohl hinsichtlich des Alters wie der Art der

Eingegangen: 2. Okt. 1948

Grundkrankheit. Der jüngste Patient war dreieinhalbjährig, der älteste 83jährig. Unter den benützten Sektionsfällen figurieren Diagnosen wie Pankreaskopf-Ca, maligne Nephrosklerose, postpleuritisches Empyem, Prostatahypertrophie. Naturgemäß sind die Fälle mit Myocardschaden, Herzinfarkt, Endo- und Myocarditis in der Mehrzahl vertreten. Thematisch sind sie miteinander verbunden durch das Vorliegen einer akuten oder chronischen mehr oder weniger betonten Leberstauung.

II. Befunde.

1. *Die akute Stauungsleber* (6 Fälle).

Im Vordergrund unserer hierhergehörigen 6 Beobachtungen stehen die Veränderungen an den Gefäßen. Der Stauungsdruck weitet die Zentralvenen und die perivenösen Kapillarbezirke und reißt sie oft auf. Im letzteren Falle können wir ausgedehnte Blutseen feststellen. Die Stauung setzt sich sehr rasch auf den Stauungsstraßen, welche die einzelnen Acini miteinander verbinden, fort.

Das Lebergewebe wird zentral und im Gebiete der Stauungsstraßen zerstört und aufgelöst. Wir sehen dann riesige zentroazinäre Detritusfelder, in welchen sich Reste der zerstörten Gefäße, Blutelemente und Parenchymreste vermischen (Abb. 1). Die Felder setzen sich häufig entlang den Stauungsstraßen fort, so daß die zentralen Detritusgebiete durch breite Nekrose- und Stauungsstraßen miteinander verbunden sind. Das lebensfähige Leberparenchym wird in schweren Fällen auf kleine Bezirke um die Glissonschen Scheiden herum zusammengedrängt.

Pigmentierung und Verfettung der Leberzellen treten nicht auf.

Veränderungen am Stroma fehlen.

2. *Die Stauungsinduration.*

Das Stauungsbild hat in allen unseren 21 einschlägigen Fällen chronischen Charakter. Die Zentralvene ist mehr oder weniger erweitert, aber selten zerrissen. Dominiert wird das Bild durch eine gleichmäßige Erweiterung der strahlenförmig um die Zentralvene angeordneten Kapillaren. Auch diese sind selten lädiert. Die Kapillarerweiterung reicht in den meisten Fällen längerdauernder Stauung bis in die Peripherie der Acini. Graduell nimmt sie von zentral nach peripher ab.

Die Wand der Zentralvene ist deutlich verdickt, häufig auch kollagen umgewandelt, namentlich im Zusammenhang mit einer allgemeinen Kollagenisierung.

Auffällig ist die Häufigkeit eines ausgeprägten Oedems in den Disseschen Räumen.

Am Leberparenchym tritt eine trabekuläre Atrophie in den Vordergrund. Sie ist zentral am stärksten ausgebildet, während die Leberzellen peripher ihre ursprüngliche Form und Größe meist beibehalten. Die Zellbalken sind schmal und häufig, wenigstens in ihren zentralen Anteilen, aufgelockert und dissoziiert. Die radiäre Orientierung nach der Zentralvene hin bleibt bestehen. In allen Fällen von Auflockerung der Zellbalken sind die oben erwähnten Stauungssymptome und Nekrosebildungen überdurchschnittlich ausgebildet.

Eine Pigmentierung und Verfettung der Leberzellen finden sich meist nicht, die letztere beschränkt sich in der Mehrzahl der Fälle auf nekrotische und an sie angrenzende Gebiete.

In 6 von den 21 Fällen findet sich eine Hypertrophie und Hyperplasie der Leberzellen. Diese Vorgänge spielen sich ausschließlich in den peripheren Acinusteilen ab.

Das Gitterfasersystem der Leber umfaßt einerseits das zwischen Endothelsyncytium und Leberzellen eingeschaltete «Gitterrohr», andererseits die von den Längsbündeln der Zentral- und Sammelvenen abzweigenden Radiärfasern, die entlang den radiären Kapillaren in die Peripherie auslaufen. Die Fasern sind retikulärer Herkunft. Ihre Umwandlungsfähigkeit in kollagenes Bindegewebe wird gerade bei der Stauungsinduration der Leber auf das deutlichste demonstriert. Nach *v. Möllendorff* entstehen die Gitterfasern aus dem Endothel. Wir besprechen die Gitterfasern im Rahmen des Stromas, da die Übersicht der Darstellung dadurch gewinnt.

Die Veränderungen am Gitterfasersystem äußern sich einerseits in einer Verdickung der einzelnen Fasern, so daß diese ihre normalerweise schlanke Form verlieren und klobiges Aussehen annehmen. Andererseits tritt eine Vermehrung der Fasern auf. Ein dichtes, gedrängtes Fasernetz umschließt schließlich die Zentralvene und strahlt von ihr in die Peripherie aus. Das Gesamtfasersystem hat Maschencharakter.

Hyperplasie und Hypertrophie der Gitterfasern finden wir in der überwiegenden Mehrzahl der Präparate (Abb. 2).

Die Umwandlung der Gitterfasern in kollagenes Bindegewebe zeigt sich in 20 von 28 Fällen. In 5 Fällen ist sie vorwiegend in Nekrosegebieten, in 10 zentral und peripher, in 7 perivenös und

in 3 Fällen periportal anzutreffen. Die van-Gieson-Färbung wird von diesen kollagenisierten Fasern nie so intensiv angenommen wie vom autochthonen Bindegewebe.

Strukturell finden sich maschenförmige Zeichnungen mit feinen Ausläufern nach einer oder mehreren Richtungen. Am stärksten ausgebildet ist die Faserumwandlung in den nekrotischen Bezirken, im Gebiete der Stauungsstraßen und perivenös. Hier sind die Fasern massiv verdickt, deutlich gefärbt und dicht aneinanderliegend. In anderen Präparaten tritt die Kollagenisierung isoliert zentral auf (zentrale Cirrhose) und entwickelt sich eigenartigerweise von der Zentralvene aus selten strahlenförmig, häufiger in einer Richtung oder in 2 aufeinander senkrecht stehenden Richtungen. Relativ oft wird ein von den Venen fächerartig ausstrahlendes Maschenwerk beobachtet. In einzelnen Acini werden Kollagennetze ganz peripher gefunden, in anderen nur intermediär, sehr selten gleichzeitig zentral und peripher im selben Lobulus. Nie sind alle Lobuli gleichzeitig und gleichmäßig von der Kollagenisierung betroffen. In ausgeprägten Fällen können sich die Kollagenmassen derart häufen, daß das Balkensystem auseinandergesprengt wird und nur kleinere Zellgruppen beieinander bleiben.

Selten ist die Entstehung breiter kollagener Bänder, die direkt an die Zentralvene anschließen. Noch seltener ist die Beobachtung, daß Kollagennetze von der Zentralvene aus durchgehend bis an die Peripherie reichen, um sich dort mit periportalem Retikulum zu verschmelzen.

Die Beziehungen zwischen Nekrose und Kollagen sind nicht eindeutig. Einerseits zeigen mächtige Nekrosefelder keine Spur von Kollagen, andererseits finden wir ausgedehnte Kollagenisierung bei abwesender Nekrose. Erwähnenswert ist allerdings, daß namentlich bei kurzdauernden Stauungsfällen das Fehlen von Kollagen auffällt.

In 7 Fällen findet sich das Glissonsche Gewebe deutlich, in 9 Fällen in bescheidenem Maße vermehrt. In den übrigen Präparaten fehlt jede Vermehrung. Bei den ausgesprochenen Fällen handelt es sich durchwegs um längerdauernde Stauungszustände bei gleichzeitig schwacher oder mittelmäßiger Ausbildung der Stauungssymptome. Ferner ist in allen diesen Präparaten die Hypertrophie der Gitterfasern deutlich ausgesprochen.

Die Hyperplasie der Glissonschen Felder macht sich in einer

Vergrößerung und in einer mächtigen Zunahme von aufgelockertem, teilweise maschenförmigem Bindegewebe geltend. In einem einzigen Falle finden wir eine Verbreiterung der Glissonschen Scheide in Form von bandartigen, kompakten Kollagenmassen. Diese Veränderung ist kombiniert mit massiven Rundzelleninfiltraten und Wucherung der Gallengänge in den Glissonschen Bezirken. Bezeichnenderweise handelt es sich bei diesem Fall um ein Pankreaskopf-Ca bei kardialer Stauung.

Eine Aussendung von strangartigen, kompakten Bindegewebsteilen von der Glissonschen Kapsel aus wird nur ganz vereinzelt beobachtet. Dagegen zeigt die Hyperplasie der Glissonschen Scheiden 2 andere Aspekte, die als einigermaßen typisch bezeichnet werden können:

Einmal setzt sich das vergrößerte periportale Feld nach einer Richtung oder nach 2 senkrecht aufeinanderstehenden Richtungen in Form von aufgesplitterten, zarten Strangbildungen fort, die terminal nach verschiedenen Seiten Maschennetze aussenden. Diese Maschennetze können mit einem peripheren Kollagenfasernetz des Acinus verschmelzen. Die Stränge zeigen gleiche Färbbarkeit (van Gieson) wie die acinösen Kollagennetze und scheinen auch aus sekundär kollagenisierten Silberfibrillen zu bestehen. Die Stränge zeigen nie eine Tendenz zur Einleitung eines annulären Einscheidungsvorganges.

Das zweite Bild wird repräsentiert durch ein strahlenförmiges, beliebiges Abgehen von Maschennetzen vom Glissonschen Felde aus. Die Netze sind sehr kurz und konfluieren bald mit peripheren Kollagennetzanteilen. Nach unseren Beobachtungen scheint festzustehen, daß diese Netze primär von der Glissonschen Scheide aus abzweigen und nicht dem acinösen Fasernetz entstammen. Charakteristisch ist auch, daß immer nur einzelne Glissonsche Felder diese Entwicklung mitmachen. Den Kollagenfasern liegen keine Zellen an.

In einem einzigen Falle finden wir deutliche Infiltrate von Lymphocyten und Plasmazellen in den Glissonschen Feldern (Fall 19, Pankreaskopf-Ca, siehe Tabelle). In 7 Fällen ist nur eine leichte Infiltration festzustellen. Die Kollagenfortsätze oder die Netzwerke, die von der Glissonschen Kapsel aus abzweigen, sind nie von Rundzellen begleitet.

Eine ausgesprochene Wucherung der Gallengänge finden wir nur in einem Fall mit Pankreaskopf-Ca. In 7 Fällen ist eine leich-

te Vermehrung der Gallengänge nachweisbar. Dabei handelt es sich stets um vergrößerte Glissonsche Bezirke (siehe Tabelle).

Fall Nr.	Sektions-Nr.	Alter	Dauer d. Herzinsuff. i. Jahren	Rheuma	Alkohol	Stauungssympt.	Trabek. Atroph.	Nekrot. Bez.	Hypertr. u. Hyperpl. d. Gitterfasern	Kollagenisierung Zentr.	Kollagenisierung Perip.	Vergr. d. Glisson Feld.	Entzündl. Infiltrat	Gallengangwucherungen
1	1563/45	76	8	—	—	++	+(+)	+(+)	+(+)	++	+	++	(+)	(+)
2	1388/47	66	3?	+	(+)	+++	+++	+++	?	—	—	—	—	—
3	55/46	53	9	+	(+)	++	++	+++	+	(+)	(+)	—	—	—
4	1734/45	40	3	+	—	+	+	(+)	+(+)	++	++	++	—	—
5	1706/45	23	?	+	—	++	++	++	+(+)	(+)	—	—	—	—
6	586/47	72	7	—	—	+(+)	+(+)	(+)	(+)	+	+	++	+	(+)
7	294/46	77	?	—	+	+++	(+)	—	(+)	(+)	—	—	—	—
8	217/46	52	3	+	(+)	(+)	(+)	—	+	++	++	+	+	+
9	292/46	47	2—3	—	++	+	(+)	—	?	++	++	++	—	—
10	263/46	83	2	—	—	++	++	—	(+)	—	—	—	—	—
11	288/45	?	0	?	?	+++	+++	+++	—	—	—	—	—	—
12	326/45	77	2—4	—	+++	+	(+)	(+)	+(+)	++	+	(+)	—	—
13	904/45	18	0	—	—	(+)	(+)	—	—	—	—	—	—	—
14	239/46	9 9/12	?	+	—	+++	++	(+)	(+)	+	+	(+)	—	—
15	165/46	63	1	+	++	+++	+++	+++	?	++	++	(+)	(+)	(+)
16	1277/45	69	1	+	?	++	+(+)	+	?	?	?	(+)	+	(+)
17	1177/45	73	1/12	—	—	(+)	(+)	—	?	—	—	(+)	—	—
18	178/46	4	2/12	+	—	++	+(+)	+(+)	+	—	—	—	—	—
19	261/46	63	?	—	?	+	++	+	?	+	—	++	++	++
20	534/47	13	1	+	—	+++	++	+++	+(+)	++	+	—	—	—
21	724/45	73	?	—	+	+	+	+	?	+	(+)	—	(+)	—
22	229/45	59	5	+	—	+	++	+	?	+	+	(+)	—	+
23	638/45	75	?	?	?	+	(+)	—	?	—	—	—	—	—
24	676/47	61	1	—	(+)	+	—	—	(+)	++	++	+	+	—
25	1055/45	34	2	?	—	+	++	(+)	(+)	+	—	—	—	—
26	132/46	66	6	—	—	+(+)	+	—	+(+)	—	+	++	—	—
27	134/46	62	10	+	—	+(+)	+	(+)	(+)	+	+	(+)	—	—
28	202/46	48	10	+	—	+(+)	++	+	++	++	++	++	+	+

Als Beispiel des *Übergangsbildes zur Stauungscirrhose* zitieren wir den Fall einer 76jährigen Patientin (Fall 1, siehe Tabelle und Abb. 3).

Die klinische Diagnose lautete auf Hypertonie, Myodegeneratio et Insufficientia cordis. Das Sektionsprotokoll verzeichnet u. a. exzentrische Hypertrophie sämtlicher Herzhöhlen, schwere stenosierende Coronarsklerose, allg. Arteriosklerose, schwere chronische Stauungsorgane. Anamnestisch: Alkohol, Tbc., Rheuma negativ. Hypertonie und Herzbeschwerden seit 8 Jahren.

Das Präparat zeigt alle Merkmale einer schweren chronischen Stauung: Überwiegen der Erweiterung der radiären Kapillaren

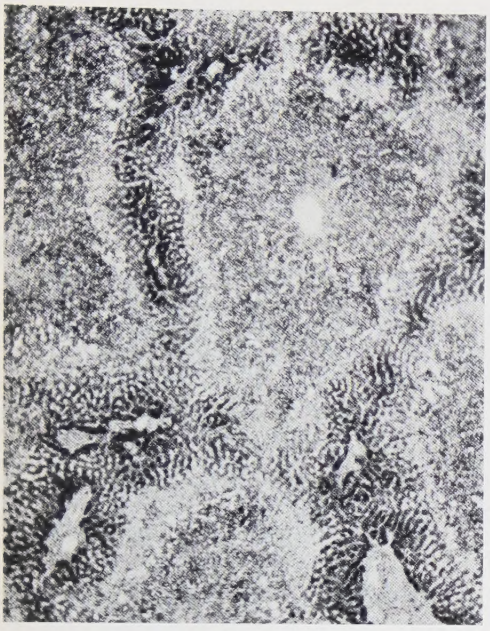

Abb. 1. Schwere akute Leberstauung mit Nekrosen (Fall 2). H. E. - Gefrierschnitt. 35×.

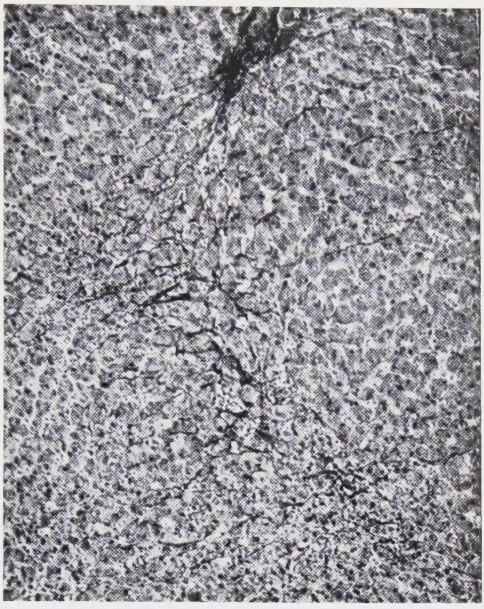

Abb. 2. Stauungsinduration der Leber: Feines kollagenes Fibrillennetz zwischen den Balken (Fall 9). v. G.-Paraff. 90×.

mit starker trabekulärer Atrophie und ausgedehnten Nekroseherden. Die normale Architektur ist größtenteils noch erhalten, doch zeigen sich bereits Ansätze zu einer Verlagerung der Zentralvenen. Die Gitterfasern sind erheblich vermehrt und verdickt, sowohl zentral wie peripher. Die Kollagenisierung ist in den meisten Acini sehr weit fortgeschritten und erstreckt sich bis zu den Glissonschen Bezirken. Interessant ist das Verhalten dieser letzteren: während die einen unberührt scheinen, sind andere vergrößert und weisen eine massive Vermehrung der Silberfibrillen und der kollagenen Faserelemente auf, neben leichten Rundzelleninfiltraten und geringer Wucherung der Gallengänge. Von diesen Glissonschen Scheiden aus strahlen nun wurzelartig nach vielen Seiten Stränge ab, die nie einen kompakten kollagenen Charakter annehmen, sondern von Anfang an aufgesplittert erscheinen. Diese Aufsplitterung nimmt sehr bald zu und führt zu einer fächerartigen Verzweigung, die auf weite Bezirke eines Acinus übergreift. Diesem Fächer entspricht ein zweiter, der dem

Acinus entspringt und abnorm verstärkte Verästelung und Kollagenisierung aufweist. Wo die Fächer zusammentreffen und ineinandergreifen, ist das Leberparenchym weitgehend atrophiert und nekrotisch, auseinandergetrieben und oft in Gruppen von wenigen Zellen aufgespalten. Sehr oft treffen sich die Kollagenausläufer in einem primär nekrotischen Felde.

3. *Die Stauungscirrhose.*

Ein einziger unserer 28 Fälle bietet das Bild der Stauungscirrhose.

Es handelt sich um eine 48jährige Patientin (Fall 28, siehe Tabelle und Abb. 4), die mit 18 Jahren an Gelenkrheumatismus erkrankte und 10 Jahre vor ihrem Tode Herzbeschwerden hatte. Alkohol und Tbc. negativ. Die klinische Diagnose lautete auf Myodegeneratio cordis, Mitralinsuffizienz. Die Sektion zeigte u. a. Endocarditis chron. fibr. retrahens mitralis, Knopflochstenose der Mitralklappen, chronische Stauungsorgane; Anasarka und Ascites.

Mikroskopisch starke Stauung in den radiären Kapillaren, deutlich ausgeprägte trabekuläre Atrophie zentral und peripher, bei spärlichen Nekrosen. In gewissen Bezirken ist das Leberparenchym in rundliche Gruppen von 2—4 Leberzellen aufgerissen. Auffällig ist vor allem eine bezirksweise Zerstörung der Architektur mit Verlagerung oder Verschwinden der Zentralvenen und gänzlicher Auflösung der strahlenförmigen Zellbalkenanordnung.

Das Gitterfasergerüst ist verdickt und vermehrt. Während in gewissen Abschnitten die Kollagenfasern sehr schlank und mäßig vermehrt sind, zeigen andere Abschnitte eine außerordentlich ausgedehnte Häufung von streifigem, dicht liegendem Material, das mit van Gieson teilweise nur schwache Rotfärbung annimmt. Diese Häufung bezieht sich das eine Mal auf nur einen Acinus, das andere Mal durchzieht sie mehrere Acini fortlaufend. Das Material wird von uns, in Anbetracht des Farbtones, als Präkollagen aufgefaßt. In einigen Bezirken scheint ein gewisser Anteil aus einer fibrinähnlichen Masse zu bestehen, während in anderen wieder eine deutliche Kollagenfärbung zutage tritt. Dieses Material ist entweder streifenförmig, faserig oder aber durch Verschmelzung breitbandig kompakt strukturiert, ohne Rundzellenbeimischung.

Dieser Kollagenisierungsprozeß wird im Gegensatz zu Fall 1 vom Glissonschen Fasermaterial viel weniger sekundiert. Wohl sind die Glissonschen Felder alle mehr oder weniger vergrößert;

die meisten schneiden aber nach außen kurz ab, während nur einzelne Felder deutlich aufgefaserte Ausläufer zur Vereinigung mit dem acinösen Präkollagen und Kollagen absenden. Einige periportale Felder sind spärlich mit Rundzellen versehen, die Gallengänge sind etwas vermehrt. Eine grobe bindegewebige Einscheidung größerer, als Pseudoacinus zu bezeichnender Zellgruppen wird nicht beobachtet.

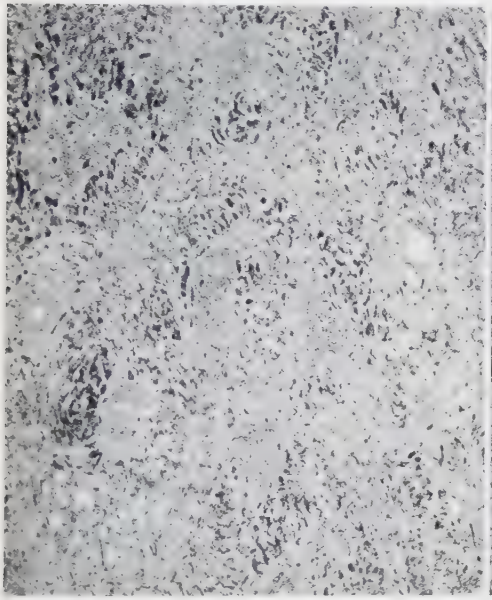

Abb. 3. Übergang zu Stauungszirrhose. Umbruch der Läppchen, starke Vermehrung des Bindegewebes (Fall 1). Paraff. - v. G. 35×.

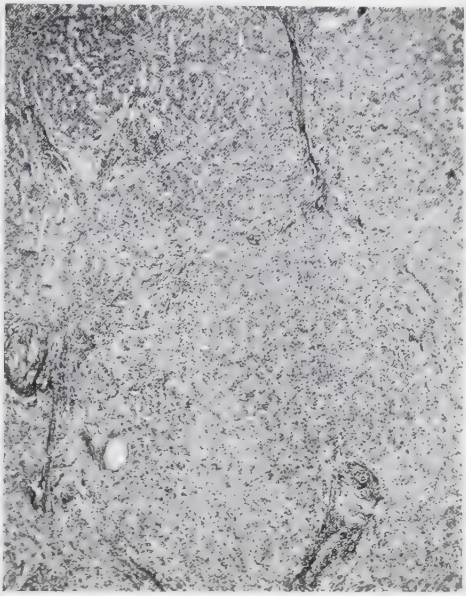

Abb. 4. Schwere Stauungszirrhose der Leber. Zellbalken fast vollständig zerstört, zwischen ihnen breite Bindegewebsbahnen (Fall 28). H. E. - Paraff. 35×.

III. Besprechung.

Die akute Stauungsleber ist charakterisiert durch starke Erweiterung der Zentralvenen und der radiären Kapillaren, häufige Zerreißung dieser Gefäße, Bildung von Blutseen und Stauungsstraßen und hochgradige Nekrosen im Parenchym.

Die Pathogenese des unkomplizierten Stauungsbildes ist durch den massiven Stauungsdruck gegeben. Die Stauung führt durch Druck, Anoxämie und Ernährungsstörung zu Atrophie und Nekrose der Leberzellen. Die Blutseen begünstigen die Nekrose ganz besonders.

Die Ätiologie bedarf keiner weiteren Erörterung.

Die Veränderungen an den Gefäßen und am Parenchym sind bei der Stauungsinduration weniger ausgesprochen. Erweitert sind vor allem die radiären Kapillaren, oft bis weit in die Peripherie des Acinus. Rupturen von Gefäßen finden sich seltener; sie sind im allgemeinen typisch für einen akuten Stauungsschub. Das Parenchym zeigt weniger Nekrosen als vielmehr eine trabekuläre Atrophie, die zentral am stärksten ausgebildet ist.

Häufig anzutreffen ist ein Oedem in den Disseschen Räumen.

Wesentlich sind die Vorgänge am Stroma. Das Gitterfasergerüst ist hypertrophisch und hyperplastisch. Sekundär setzt die Kollagenisierung dieser Fasern ein. Die Glissonschen Scheiden sind oft vergrößert, sie treten aber im Verhältnis zur acinösen Bindegewebsentwicklung in den Hintergrund.

Morphologisch entspricht die *Stauungscirrhose der graduellen Weiterentwicklung der Stauungsinduration.* Die reinen Stauungsveränderungen an den Gefäßen und am Parenchym decken sich weitgehend mit denjenigen bei der Stauungsinduration. Der Übergang zur Stauungscirrhose vollzieht sich im Sinne einer massiven Kollagenisierung, eines zunehmenden Zusammenschweißens der Kollagensubstanzen durch Druckatrophie und Nekrose des Parenchyms und im Sinne einer allmählich fortschreitenden Zerstörung der Leberarchitektur mit Verlagerung und zahlenmäßiger Abnahme der Zentralvenen. Die Glissonschen Felder sind nur mäßig vergrößert.

In die pathogenetische und ätiologische Betrachtungsweise schließen wir die Stauungsinduration und die Stauungscirrhose gleichzeitig ein.

Die Gefäßerweiterungen sind durch den einwirkenden Druck gegeben. Im Gegensatz zur akuten Stauung führt der chronische Stauungsdruck nicht zu einer Überschwemmung des Parenchyms durch Ruptur der Gefäße. Die Stauung schleicht gleichmäßig und allmählich von der Zentralvene zur Acinusperipherie. Eine chronische Überdehnung der acinösen Kapillaren ist die Folge. Diese Stauung bedingt einerseits eine zunehmende Druckatrophie der Leberzellbalken, andererseits führt sie zu Anoxämie, Austritt von Plasmaflüssigkeit in die Disseschen Räume und zu einer schweren Ernährungsstörung der Leberzellen: die trabekuläre Atrophie bildet sich aus. Sie ist im allgemeinen proportional der Stärke des Stauungsdruckes und der Einwirkungszeit dieses Druckes.

In schweren und sehr lange dauernden Fällen kann es zu umschriebenen Nekrosen kommen. Die größeren, in chronischen Stauungslebern anzutreffenden Nekrosegebiete beziehen wir indessen auf stattgehabte akute Stauungsschübe. Sie sind geeignet, die erwähnten Faktoren auch nach Rückgang der Schübe wirksam zu unterstützen.

Zur Erklärung der Hypertrophie und Hyperplasie der Gitterfasern (Silberfibrillen) nimmt *Herxheimer* eine kompensatorische Ersatzwucherung an. Er fand die Gitterfasern erst vermehrt, wenn hochgradige Nekrosen und Atrophie eingetreten waren. Wir können dieser Auffassung nur beschränkt beipflichten, da wir Hypertrophie und Hyperplasie der Gitterfasern auch in Leberbezirken vorfinden, in welchen Nekrosen und stärkere trabekuläre Atrophie nicht prädominieren. Die Ersatzwucherung spielt aber zweifellos eine große Rolle; so wird die Vermehrung der Gitterfasern auch vorwiegend zentrolobulär beobachtet, also dort, wo die Stauungswirkung am stärksten ist.

Hinzu kommt u. E. ein weiterer wichtiger Faktor: der Dehnungsreiz, der durch die Stauung auf das Retikulum ausgeübt wird und sich ebenfalls zentral am meisten auswirkt. Da das Gitterfasergerüst dem Endothel der Kapillaren direkt anliegt, ist es verständlich, daß es auf eine chronische Veränderung des Innendruckes mit Verstärkung und Vermehrung seiner Struktur antwortet.

Von zentraler Bedeutung ist die Pathogenese der Kollagenisierungsvorgänge. Nach *Wegelin, Katzin, Waller, Blumgart* und *Lichtman* ist die Anoxämie als ein weitgehend genügendes Agens aufzufassen, um das Bindegewebe zur Wucherung zu veranlassen. Andere Autoren, wie *Piéry, Rößle, Budd,* verfechten eine bicausale These. Sie nehmen an, daß neben den reinen Stauungsfolgen auch entzündliche oder toxische Faktoren mitwirken. *Eppinger* mißt dem ausgetretenen Plasma («seröse Entzündung») eine große Rolle bei, wobei eine Infektion oder Intoxikation über den Umweg einer serösen Entzündung zu Mesenchymzerreißung führen und von Bindegewebswucherung gefolgt sein soll. *Zollinger* legt das Hauptgewicht auf das bestehende Oedem und subsumiert die Kollagenumwandlung der Gitterfasern unter den Oberbegriff der «Dysorose» (einer infiltrativ-degenerativen Veränderung bei Störung oder Aufhebung der Blutflüssigkeit-Gewebsschranke). Dem Begriff der «serösen Entzündung» kön-

nen wir im Rahmen der Stauungsinduration nicht beipflichten. U. E. handelt es sich bei diesem Plasmaaustritt aus den Kapillaren nicht um eine Entzündung, sondern um eine Folge des veränderten kolloidosmotischen Druckes zwischen Leberzellen und Kapillarsystem und der Läsion der Kapillarwände durch die Stauungsdehnung.

Die direkten Stauungsfolgen können ursächlich an sich schon als wesentlicher Faktor für die Bindegewebsvermehrung angesehen werden. Die Kollagenisierung schließt sich nach unserer Anschauung an die Hypertrophie und Hyperplasie der Gitterfasern an, gewissermaßen im Sinne einer Verstärkerwirkung. Damit können die bereits oben erwähnten pathogenetischen Kräfte auch hier in Betracht gezogen werden: Ersatz und Vermehrung infolge Dehnungsreiz.

Sehr wichtig ist der Plasmaaustritt aber aus einem anderen Grunde. Nach *Eppinger* kann die Entstehung von Kollagen aus Plasmaeiweiß als feststehend angenommen werden (Experimente mit Allylformiat bei Hunden). Wir schließen uns der Auffassung *Zollinger*s an, wonach dieses *Oedem der Disseschen Räume das Grundmaterial liefert für die kollagene Umwandlung der Gitterfasern.* Dabei ist die Vorstellung naheliegend, daß sich die Eiweißsubstanzen nach ihrer Umwandlung in Kollagen als inkrustative Schicht auf die hypertrophischen und hyperplastischen Gitterfasern niederschlagen. Für diese Kollagenentstehung ist die durch die Anoxämie hervorgerufene Gewebsacidose mitbestimmend, womit die Anoxämie als wichtiger pathogenetischer Faktor für die Cirrhosebildung bestätigt wird.

Eppinger macht ferner mit Recht aufmerksam auf die Bedeutung der Läsion des Retikulums für die Bindegewebswucherung. Diese Läsion kommt aber nicht in erster Linie durch den Plasmaaustritt in die Disseschen Räume zustande, sondern in viel stärkerem Maße durch den starken Innendruck in den Zentralvenen und den radiären Kapillaren und durch Zerreißen dieser Gefäße. Damit reiht sich dieses Argument in einem gewissen Sinne an dasjenige des «Dehnungsreizes» an und ist als sehr wichtig für die Kollagenvermehrung zu bezeichnen.

Bedeutungsvoller scheint uns jedoch die Tatsache, daß durch die Ruptur der Gefäße mächtige Plasmaanhäufungen entstehen, die zudem in weitem Umkreis in die Gewebsspalten hineindiffundieren können. Die Aufhebung der Blutflüssigkeit-Gewebs-

schranke ist in diesen Fällen in die Augen springend. Damit wird verständlich, weshalb in Nekrosebezirken, wo Gefäßzerreißungen und damit Anhäufungen von Plasmaeiweiß stattgefunden haben, die Kollagenausbildung vermehrt und mit Vorliebe auftritt.

Das Oedem in den Disseschen Räumen ist somit nur *ein* Bestandteil des Ausgangsmaterials für die Kollagenvermehrung bei der Stauungsinduration und der Stauungscirrhose.

Ein weiterer Punkt ist die «Intoxikation». Wir schreiben ihr eine eminente Bedeutung für die Bindegewebsvermehrung zu, aber nur solange, als die Intoxikation rein *lokal* verstanden wird. Diese lokal-toxische Wirkung kommt u. E. durch autolytische Prozesse der zerfallenden Leberzellen zustande. Dafür spricht der häufige Befund einer starken Kollagenentwicklung in nekrotischen Feldern. Mehr noch spricht dafür, daß die Kollagenentwicklung am frühesten und stärksten perivenös einsetzt, bevor irgendwelche Nekrosen festzustellen sind. Die Zellen sind aber zentral dem einwirkenden Druck am nächsten und daher als erste schwer geschädigt.

Je mehr ferner die kapilläre Stauung der Peripherie zuschleicht, um so deutlicher wirken sich auch dort die pathogenetisch wirkenden Kräfte aus, so daß die Umwandlung in Kollagen erfolgen kann.

Der Faktor Zeit ist eine conditio sine qua non, denn die Kollagenausbildung benötigt Zeit. Wir finden daher bei ausgeprägten Stauungsbildern, die nur kurze Zeit angedauert hatten, keine Kollagenmassen, sehr häufig aber bei Fällen mit relativ schwach ausgebildeter Stauung von langer Dauer. Häufig vertreten ist die Kombination von Kollagenentstehung perivenös und in Nekroseherden, also beide Male in Bezirken, in welchen Leberzellschädigung, Plasmaaustritt und Retikulumläsion am stärksten in Erscheinung treten,

Schließlich ist nicht zu übersehen, daß die Hypertrophie und Hyperplasie der Gitterfasern an sich einen Kollagenisierungsreiz darstellen können.

Wie haben wir den Befund zu deuten, daß bei den meisten Fällen von Stauungsinduration eine Vermehrung des retikulären Gewebes einsetzt, das direkt an die Glissonschen Felder grenzt, und daß auch dort eine mehr oder minder fortschreitende Kollagenisierung einsetzt?

Das Fasernetz des Acinus ist nicht isoliert. Es steht sowohl

mit den benachbarten Acini als auch mit den Glissonschen Scheiden in innigstem Zusammenhang. Wir haben also einen Dehnungsreiz auch für die kollagenen Fasern der Glissonschen Scheide und für das an sie angrenzende retikuläre Material anzunehmen. Weiterhin ist mit einer induzierten Wirkung auf die Glissonschen Scheiden, ausgehend vom Acinus, im Sinne einer Gitterfaserwucherung und Kollagenisierung zu rechnen.

Wir beziehen die Bindegewebsvermehrung in der Umgebung der Glissonschen Scheiden sowohl bei der Stauungsinduration wie bei der Stauungscirrhose primär auf eine erfolgte Hyperplasie und Hypertrophie des Retikulums und erst sekundär auf eine Umwandlung dieses Materials in Kollagen. Es handelt sich also nicht um eine Wucherung von präexistierenden Kollagenfasern. Auf andere Weise könnten wir uns sonst das bereits geschilderte typische Verhalten der Hypertrophie der Glissonschen Scheiden nicht erklären. Bei Fall 1 finden wir ja das charakteristische Bild, wie von der Glissonschen Scheide aus ein kollagenes Maschenwerk dem ganz gleich gearteten und in einem Nekroseherd gelegenen acinösen Maschenwerk entgegenstrebt.

Das Glissonsche Feld kommt aber auch mit autolytischen Stoffen in Berührung, indem der normale zentripetale Blutstrom nach peripher rückgestaut wird. Die Stauung wirkt an sich zusätzlich auf die portalen Bezirke ein, denn die Stauungswirkung ist in Wirklichkeit sicherlich ausgedehnter, als dem momentanen mikroskopischen Bilde entspricht.

Die gelegentlich auftretenden Rundzellenansammlungen in den portalen Gebieten und die selten vermehrten Gallengänge sind der *Ausdruck einer resorptiven Entzündung. Penkert* fand diese Erscheinung auch bei einer idiopathischen Stauungsleber durch Verschluß der Vena hepatica bei einem zweijährigen Knaben.

Einige Autoren, wie *Piéry, Rößle, Eppinger, Mallory* u. a., verfechten die These, daß allgemeinentzündliche oder toxische Agentien, der Stauung aufgepfropft, für die cirrhotische Entwicklung im Acinus, aber speziell im portalen Gebiet verantwortlich gemacht werden müßten. Auf Grund unserer anamnestischen Vergleiche können wir diese These nicht unterstützen. Unter unseren Fällen befinden sich 13 mit rheumatischem Herzschaden. Davon weisen nur 5 eine deutliche Hypertrophie der portalen Felder auf, 4 eine ganz minime Verbreiterung und 4 überhaupt keine.

Von den restierenden, nichtrheumatischen 15 Fällen ist 7mal eine deutliche Vergrößerung nachweisbar, in 1 Fall eine schwache, und in 6 Beobachtungen sind die Glissonschen Scheiden unverändert. Die acinöse Kollagenentwicklung ist auf diese Fälle ebenso launisch verteilt (siehe Tabelle). Eine direkte, Cirrhose erzeugende Wirkung des «Rheuma-Virus», wie z. B. *Piéry* annimmt, lehnen wir ab. Wahrscheinlich handelte es sich bei den betreffenden Beobachtungen von *Piéry* um Fälle, die unter dem Bilde einer Herzinsuffizienz ad exitum kamen, bei welchen also diejenigen Faktoren mitwirkten, die mit der Stauung an sich in ursächlichem Zusammenhange stehen.

Wir betrachten die in Fall 28 beobachtete Cirrhose lediglich als die extreme Weiterentwicklung der bei der Stauungsinduration eintretenden Bindegewebswucherung. Der zeitliche Faktor ist mitbestimmend: die betreffende Patientin war 10 Jahre lang herzkrank.

Von einigen Autoren (u. a. *Piéry*) wird der *Alkohol* in vielen Fällen als wichtiger Faktor zur Bildung der Stauungscirrhose angeschuldigt. Der Alkohol soll nach dieser Auffassung (ähnlich wie die infektiösen Noxen) auf ein durch die Stauung präpariertes, fruchtbares Terrain auftreffen und cirrhose-erzeugend wirken. Wir betrachten diese Anschauung als irrig, und zwar als Folge einer Begriffsverwirrung in bezug darauf, was strikte unter «Stauungscirrhose» zu verstehen ist. U. E. kann es sich bei den von Piéry erwähnten Fällen nur um echte periportale Cirrhosen, kombiniert mit Stauungsinduration, gehandelt haben und nicht um isolierte Stauungscirrhosen.

In dem Augenblick, in welchem die Glissonschen Elemente mit breiten einscheidenden Bindegewebssträngen zu reagieren beginnen, Rundzelleninfiltrate und Gallengangswucherungen auftreten, gehört das Bild eben nicht mehr in den Rahmen der Stauungscirrhose, sondern in denjenigen der Laennecschen Form. Bei einem chronischen Alkoholiker unter unseren Fällen (Fall 12, siehe Tabelle) finden wir wohl eine ausgedehnte Stauungsinduration mit geringen Übergängen zur Stauungscirrhose; aber gleiche Veränderungen und auch stärkere finden wir bei vielen absolut alkoholfreien Fällen häufiger (siehe Tabelle). Bei 2 weiteren Beobachtungen mit erwiesenem reichlichem Alkoholgenuß finden wir sogar eine ausgesprochen bescheidene Bindegewebsentwicklung im Acinus und periportal (Fälle 9 und 15). Wir haben also

hier dieselben ätiologisch-anamnestischen Zweideutigkeiten vor uns wie bei den rheumatischen Herzfällen. Wir sehen die Notwendigkeit der Heranziehung eines «dritten Faktors» nicht ein. Es ist zuzugeben, daß wir nicht imstande sind zu erklären, weshalb in verschiedenen Lebern bei anscheinend gleich langer Stauungsdauer und äquivalenten Druckverhältnissen einmal eine relativ geringfügige Stauungsinduration, das andere Mal eine Stauungscirrhose entsteht. Die auslösenden endogenen Faktoren sind in jedem Fall so verschiedenartig und so schwer einzeln in ihrer Wirkungsstärke abzuschätzen, daß dies allein schon die mannigfaltigen Bilder verständlich machen dürfte. Ein Maximum an Gesamtreizstärke würde nach unserer Auffassung dann zur Stauungscirrhose führen.

IV. Stauungscirrhose und Laennecsche Cirrhose.

Wir betrachten diese Prozesse als *absolut wesensverschieden* voneinander. Aus dem oben Dargelegten geht dies zum größten Teil bereits klar hervor.

Die alte Definition der Lebercirrhose von *Siegenbeck van Heukelom* dürfte auch heute noch am meisten Geltung besitzen, daß nämlich die die ganze Erkrankung veranlassende Noxe einesteils eine degenerative Schädigung der Leberzellen und andererseits eine direkte, zu Produktion führende Reizung des interstitiellen Bindegewebes bewirkt. Maßgebend ist nach *Aschoff* immer der Untergang der normalen Struktur der Leber. Der Umbau ist fernerhin charakterisiert duch einen herdförmig recidivierenden Abbau und Anbau des Leberparenchyms.

Die Tatsache, daß bei der Laennecschen Cirrhose die Gefäße komprimiert, bei der Stauungscirrhose dagegen erweitert sind, ist kein differentialdiagnostisches Kriterium, denn es kann sich auf eine Laennecsche Cirrhose eine kardiale Stauung aufpfropfen. In diesen Fällen kommt eine acinäre Cirrhose zum übrigen Bilde hinzu.

Die Schädigung wirkt bei der Stauungscirrhose nicht herdweise recidivierend, sondern mehr in dauernder Weise. Damit steht nicht im Widerspruch, daß im einzelnen Präparat die Stauungsfolgen sehr unterschiedlich verteilt sein können, denn dies hängt mit uns vorläufig unbekannten Feinheiten in der Zirkulation zusammen. Aber die Noxe, nämlich die Stauung, wirkt auf die ganze Leber gleichmäßig ein und hält, ist sie einmal ausgebildet, meist längere Zeit kontinuierlich an.

Es kann wohl zu Regenerationen kommen, aber diese betreffen meist einen großen, makroskopischen Abschnitt. Das mikroskopische Bild läßt die kleinen knotigen Regenerationen meist vermissen, die ja bei der Laennecschen Cirrhose maßgeblich die Zirkulationsverhältnisse verschieben und zum Umbau beitragen.

Weiterhin haben wir gesehen, daß der Abbau des Parenchyms bei der Stauungscirrhose der Stauung und den sie begleitenden Folgen zuzuschreiben ist und nicht einem toxischen, durch die Pfortader eintretenden Agens.

Der Umbau findet sich bei der Laennecschen Form meist gleichmäßig über das Präparat verteilt, während bei der Stauungscirrhose im gleichen Präparat nur bestimmte Bezirke bevorzugt sind. Im ersteren Falle wird der Umbau durch das Wechselspiel zwischen Ab- und Anbau von Parenchym verursacht, zusammen mit dem von den Glissonschen Scheiden eingeleiteten Einscheidungsvorgang. Im zweiten Fall, der Stauungscirrhose, wird der Umbau durch die intraacinöse Cirrhose eingeleitet, die Venen werden durch die kollagenen und präkollagenen Massen verdrängt, bis zur Verödung komprimiert. Das Glissonsche Bindegewebe hat dabei mit diesem Vorgang gar nichts zu tun.

Dies führt uns zum Verhalten des Stromas. Hier sind die grundsätzlichen Unterschiede besonders klar. Bei der Laennecschen Cirrhose ist mit *Herxheimer* zuzugeben, daß die Wucherung des retikulären Materials eine gewisse Rolle spielt. Das *Wesentliche ist aber doch die Wucherung des autochthonen periportalen Bindegewebes.* Dieses Bindegewebe bricht in Form von breiten kollagenen Zügen in einen Acinus ein, greift auf Teile von anderen Lobuli über und strebt zur Umschnürung einem zweiten Kollagenstrang zu, der einem anderen portalen Felde entspringt. Bei der Stauungscirrhose hingegen handelt es sich *primär um eine Hypertrophie und Hyperplasie des Retikulums, sowohl im Acinus wie periportal, mit sekundärer Umwandlung in Kollagen,* während das autochthone Bindegewebe der Glissonschen Scheide eine untergeordnete Rolle spielt. Das retikuläre Material um die Glissonschen Felder macht dabei prinzipiell die gleichen Umwandlungsvorgänge durch wie das acinöse Gitterfasernetz. Wesentlich scheint uns der Umstand, daß es sich bei der Stauungscirrhose nicht um eine eigentliche Bindegewebs*wucherung* wie beim Spätstadium der Laennecschen Form handelt. Vielmehr wird das bereits gewucherte Silberfibrillenmaterial durch Appo-

sition von Eiweißstoffen nur zu einem Kollagenfasernetz umgewandelt. Die Genese dieser Art von Cirrhose ist damit grundsätzlich anderer Natur als diejenige bei der Laennecschen Cirrhose.

Die Bindegewebsstränge haben bei der Stauungscirrhose nie kompakten Charakter, sie verraten ihre Abstammung aus dem retikulären Mutterboden durch vielfache Aufsplitterung und Maschenform. Eine Pseudoacinibildung ist schon daher nicht möglich, weil das Bindegewebsmaterial von innen nach außen anschwillt. Die so veränderten Acini können sich zusammenschließen, sind aber nie von Kollagengürteln umgeben.

Die kollagen aufgesplitterten Stränge können wohl in einen Acinus einbrechen, streben dann aber oft einem Nekroseherd oder einem Acinusmaschenwerk zu, sind also deutlich sekundär induziert. Dabei sind diese Ausläufer nie von Rundzellen begleitet, wie dies bei der Laennecschen Form meist der Fall ist. Rundzelleninfiltrate und Gallengangswucherungen in den Glissonschen Scheiden finden sich bei der Stauungscirrhose nur in ganz geringfügigem Maße.

Zusammenfassung.

Die *Stauungsinduration* ist charakterisiert durch ein chronisches Stauungsbild mit Erweiterung der radiären Kapillaren, Hyperplasie und Hypertrophie des Gitterfasersystems der Acini und der Glissonschen Scheiden, gefolgt von einer Kollagenisierung dieser Fasern. Die *Stauungscirrhose* ist die verstärkte Weiterentwicklung der Stauungsinduration mit herdförmiger Zerstörung der Leberarchitektur und hauptsächlich intraacinöser Cirrhose, während das autochthone Bindegewebe der Glissonschen Scheiden nicht oder nur in geringfügigem Maße an der Cirrhose beteiligt ist. *Pathogenetisch* steht der *Stauungsdruck* für beide histologischen Bilder im *Vordergrund*. Der Alkohol oder infektiöse Noxen kommen als *ätiologische* Faktoren nicht in Betracht.

Résumé.

Le foie cardiaque est caracterisé par une dilatation des capillaires de la partie centrolobulaire et par une hyperplasie et hypertrophie de la réticuline intralobulaire et des espaces portes, qui subit par la suite une transformation collagène. La cirrhose de stase représente un stade plus avancé des modifications du foie cardiaque caractérisé par des foyers de destruction de

l'architecture du parenchyme hépatique avec sclérose avant tout intralobulaire alors que le tissu conjonctif des espaces portes eux-mêmes ne participe pas ou peu à ces modifications. La stase veineuse est l'agent pathogénique de ces deux images histologiques. L'alcool et les agents infectieux ne doivent pas être retenus en tant que facteurs étiologiques.

Riassunto.

L'indurazione è caratterizzata da un quadro di stasi cronica con dilatazione dei capillari radiati, iperplasia e ipertrofia del sistema fibrillare degli acini e della glissoniana, seguita da una trasformazione collagena delle fibrille stesse. La cirrosi da stasi rappresenta una evoluzione ulteriore, più spiccata, della indurazione da stasi con distruzioni a focolaio della architettura epatica e specialmente con cirrosi intra acinosa, mentre il congiuntivo autoctono della glissoniana non prende punto parte alla cirrosi, o eventualmente solo in discreta misura. Dal punto di vista patogenetico la pressione da stasi sta in primo piano nella genesi di questi due quadri istologici. Alcool o agenti infettivi non entrano in considerazione come fattori etiologici.

Summary.

The author distinguishes two stages of liver lesion due to chronic blood stasis viz. induration and cirrhosis. In induration the liver exhibits the picture of chronic congestion, dilatation of the radiating capillaries, hyperplasia and hypertrophy of the lattice-fibrils of the acini and Glisson's septa followed by collagenisation of the fibrils constituting the anatomical expression of the stasis. In cirrhosis which constitutes an advanced stage of induration there is focal destruction of the liver architecture. The cirrhotic process is mainly localized within the acini whereas the tissue of Glisson's septa plays a small role if at all in the cirrhosis. Chronic passive congestion is the sole cause of both types of lesions, alcohol or infections can be excluded as etiologic factors.

Literatur.

Aschoff, L., Lehrbuch der Pathologischen Anatomie. Gustav Fischer. Jena 1936. S. 810, 827. — *Beck, C. S.*, und *Cushing, F. H.*, J.A.M.A. *102*, 1543, 1934. — *Boles, R. S.*, und *Clark, J. H.*, J.A.M.A. *107*, 1200, 1936. — *Cantarow, A.*, Arch. Int. Med. *56*, 521, 1935. — *Connor, Ch. L.*, J. Americ. Med. Assoc. *112*, 387.

1939. — *Coronini, C.*, Zieglers Beitr. path. Anat. *102*, 97, 1939. — *Curschmann, H.*, Dtsch. med. Wschr. 1884, *35*, 564. — *Eisenmenger, V.*, Wien. klin. Wschr. 1900, *11*, 249. — *Eppinger, H.*, Die Leberkrankheiten. Springer, Wien-Berlin 1937. — *Freudenberg*, Schweiz. med. Wschr. 1941, 50, 1566. — *Gerlach, W.*, In Heube-Lubarsch, Handbuch der speziellen path. Anatomie u. Histologie V/1. Springer, Berlin 1930. — *Hart, C.*, Zieglers Beitr. path. Anat. *35*, 303, 1904. — *Hayami, T.*, Zieglers Beitr. path. Anat. *38*, 361, 1905 — *Herxheimer, G.*, Verh. Dtsch. path. Ges. *11*, 348, 1907. — *Kapischka, P.*, Das Verhalten der Leber bei kardialer Stauung. Festschrift zur Feier des 10j. Best. der Akad. f. pr. Med. in Köln. Bonn 1915. — *Katzin, H. M., Waller, J. V.*, und *Blumgart, H. L.*, Arch. Int. Med. *64*, 457, 1939. — *Kaufmann, E.*, Lehrbuch der speziellen path. Anatomie. 1. Bd. De Gruyter, Berlin 1929. — *Kelly, A. C.*, Am. J. Med. Sci. *125*, 116, 1903. — *Kretz, R.*, Wien. klin. Wschr. 1900, *12*, 271. — *Kugel, M. A.*, und *Lichtman, SS.*, Arch. Int. Med. *52*, 16, 1933. — *Lambert, R. A.*, and *Allison, B. R.*, Bull. Johns Hopkins Hosp. *27*, 350, 1916. — *L'Engle, E.*, Zieglers Beitr. path. Anat. *38*, 354, 1905. — *Lichtman, SS.*, Diseases of the Liver, Gallbladder and Bile Ducts. Leo v. Febiger, Philadelphia 1942. — *Meystre*, Un cas de thrombose des veines hépatiques. Thèse de Lausanne 1901. — *Möllendorff, W. v.*, Handbuch der mikrosk. Anatomie des Menschen. 5. Bd., 2. Teil. Springer, Berlin 1932. — *Penkert, M.*, Virchows Arch. 169, 337, 1902. — *Pick, F.*, Wien. klin. Wschr. 1900, *13*, 324. — *Piéry, M.*, Arch. gén. Méd. *4*, 582 et 714, 1900. — *Priesel, R.*, u. *Schuler, F.*, Wien. klin. Wschr. 1939, *36*, 840. — *Ribbert-Hamperl*, Lehrbuch der Allg. Pathologie u. der patholog. Anatomie. Springer, Berlin 1941. — *Schautz, C.*, Virch. Arch. *188*, 98, 1907. — *Schmengler, F. E.*, Klin. Wschr. 1940, *45*, 1155. — *Solowjeff, A.*, Virch. Arch. *62*, 195, 1875. — *Uehlinger, E.*, Schweiz. med. Wschr. 1941, *8*, 188. — *Volhard, E.*, u. *Basler, R.*, Bruns' Beitr. Chir. *170*, 88, 1939. — *Wallace, G. B.*, and *Diamond, J. S.*, Arch. Int. Med. *35*, 698, 1925. — *Walthard*, Schweiz. Med. Wschr. 1939, *33*, 751. — *Weber, F. P.*, u. *Huber, H.*, Dtsch. Med. Wschr. 1939, *47*, 1717. — *Wegelin, C.*, Schweiz. Med. Wschr. 1940, *25*, 597. — *Zollinger, H. U.*, Schweiz. Med. Wschr. 1945, *36*, 777.

Herrn P. D. Dr. H. U. Zollinger danke ich für die Anregung zur vorliegenden Arbeit sowie für seine wertvollen Ratschläge.

Den Herren Professoren Dr. Brunner, Fanconi und Löffler sowie den Herren P. D. Dr. Minder und v. Wyß verdanke ich die freundliche Überlassung der Krankengeschichten.

Curriculum vitae.

Ich wurde am 9. September 1916 in Bern geboren. Dort besuchte ich die Primarschule und das städtische Progymnasium. 1931 trat ich in die Höhere Handelsschule Neuenburg ein, wo ich 1935 die Handelsmatura bestand. Anschließend immatrikulierte ich mich an der Juristischen Fakultät der Universität Zürich zum Studium der Nationalökonomie. Anfang 1937 trat ich in die Gymnasialabteilung des Instituts Minerva, Zürich, ein und legte 1938 die Eidgenössische Maturitätsprüfung, Typus B, ab. Im Anschluß daran immatrikulierte ich mich an der Medizinischen Fakultät der Universität Zürich, wo ich nach Absolvierung der Studien im Frühling 1945 das Eidgenössische medizinische Staatsexamen ablegte.